RỐI LOẠN CHỨC NĂNG HÔ HẤP HẬU COVID19

Ths.Bs. Đồng Phú Khiêm
Khoa HSTC – Bv Bệnh Nhiệt đới TW

NỘI DUNG

01 TỔNG QUAN VỀ RỐI LOẠN CHỨC NĂNG (RLCN) HÔ HẤP HẬU CÔ COVID19.

02 TIẾP CẬN CHẨN ĐOÁN RLCN HÔ HẤP HẬU COVID19

04 QUẢN LÝ MỘT SỐ RLCN HÔ HẤP THƯỜNG GẶP HẬU COVID19

TỔNG QUAN

Định nghĩa, một số thuật ngữ về hậu COVID19

Source	Text
Wellcome	Symptoms persisting beyond 4 weeks after symptom onset suggestive of COVID-19 *(33)*.
Lancet	Multiorgan symptoms after COVID-19 are being reported by increasing numbers of patients. They range from cough and shortness of breath, to fatigue, headache, palpitations, chest pain, joint pain, physical limitations, depression, and insomnia, and affect people of varying ages. At the Lancet–Chinese Academy of Medical Sciences conference on 23 November 2020, Bin Cao presented data (in press at the Lancet) on the long-term consequences of COVID-19 for patients in Wuhan, and warned that dysfunctions and complications could persist in some discharged patients for at least 6 months. So-called long COVID is a burgeoning health concern and action is needed now to address it *(34)*.
NICE	Signs and symptoms that develop during or after an infection consistent with COVID-19, continue for more than 12 weeks and are not explained by an alternative diagnosis *(35)*.
Scientific American	Individuals whose symptoms persist or develop outside the initial viral infection, but the duration and pathogenesis are unknown *(36)*.
CDC	Long COVID: While most persons with COVID-19 recover and return to normal health, some patients can have symptoms that can last for weeks or even months after recovery from acute illness. Even people who are not hospitalized and who have mild illness can experience persistent or late symptoms *(38)*.
Wikipedia	Condition characterized by long-term sequelae – persisting after the typical convalescence period – of coronavirus disease 2019 (COVID-19) *(39)*.

WHO/2019-nCoV/Post_COVID-19_condition/Clinical_case_definition/2021.1

TỔNG QUAN

Định nghĩa, một số thuật ngữ về hậu COVID19

A clinical case definition of post COVID-19 condition by a Delphi consensus

6 October 2021

World Health Organization

Post COVID-19 condition occurs in individuals with **a history of probable or confirmed SARS-CoV-2** infection, **usually 3 months from the onset of COVID-19 with symptoms that last for at least 2 months and cannot be explained by an alternative diagnosis.** Common symptoms include **fatigue, shortness of breath, cognitive dysfunction** but also others (see Table 3 and Annex 2) which generally have an **impact on everyday functioning.** Symptoms may be **new onset,** following initial recovery from an acute COVID-19 episode, or **persist** from the initial illness. Symptoms may also **fluctuate** or **relapse** over time. A separate definition may be applicable for children.

Tình trạng rối loạn xảy ra ở bệnh nhân có tiền sử có khả nặng hoặc được khẳng định nhiễm COVID19, thường 3 tháng kể từ ngày khởi phát triệu chứng, tồn tại kéo dài ít nhất 2 tháng và không thể lý giải bằng các chẩn đoán khác. Triệu chứng phổ biến nhất bào gồm: mệt mỏi, khó thở, rối loạn nhận thức và một vài triệu chứng khác.

WHO/2019-nCoV/Post_COVID-19_condition/Clinical_case_definition/2021.1

TỔNG QUAN

Hình thai, tỷ lệ và thời gian một số triệu chứng COVID19 kéo dài.

Loại, tỷ lệ và thời gian của các triệu chứng COVID-19 dai dẳng *

Triệu chứng dai dẳng ¶	Tỷ lệ bệnh nhân bị ảnh hưởng bởi các triệu chứng	Thời gian gần đúng để giải quyết triệu chứng Δ
Các triệu chứng cơ thể thường gặp		
Mệt mỏi	15 đến 87% [1,2,6,9,14,16]	3 tháng hoặc lâu hơn
Khó thở	10 đến 71% [1,2,6-9,14]	2 đến 3 tháng hoặc lâu hơn
Khó chịu ở ngực	12 đến 44% [1,2]	2 đến 3 tháng
Ho	17 đến 34% [1,2,9,12]	2 đến 3 tháng hoặc lâu hơn
Anosmia	10 đến 13% [1,3-5,9,11]	1 tháng, hiếm khi lâu hơn

https://www.uptodate.com/contents/covid-19-evaluation-and-management-of-adults-following-acute-viral-illness?search=post%20covid%20syndrom&source=search_result&selectedTitle=1~150&usage_type=default&display_rank=1#H2804110166

TỔNG QUAN

Một số hình thai RLCN hô hấp thường gặp COVID19

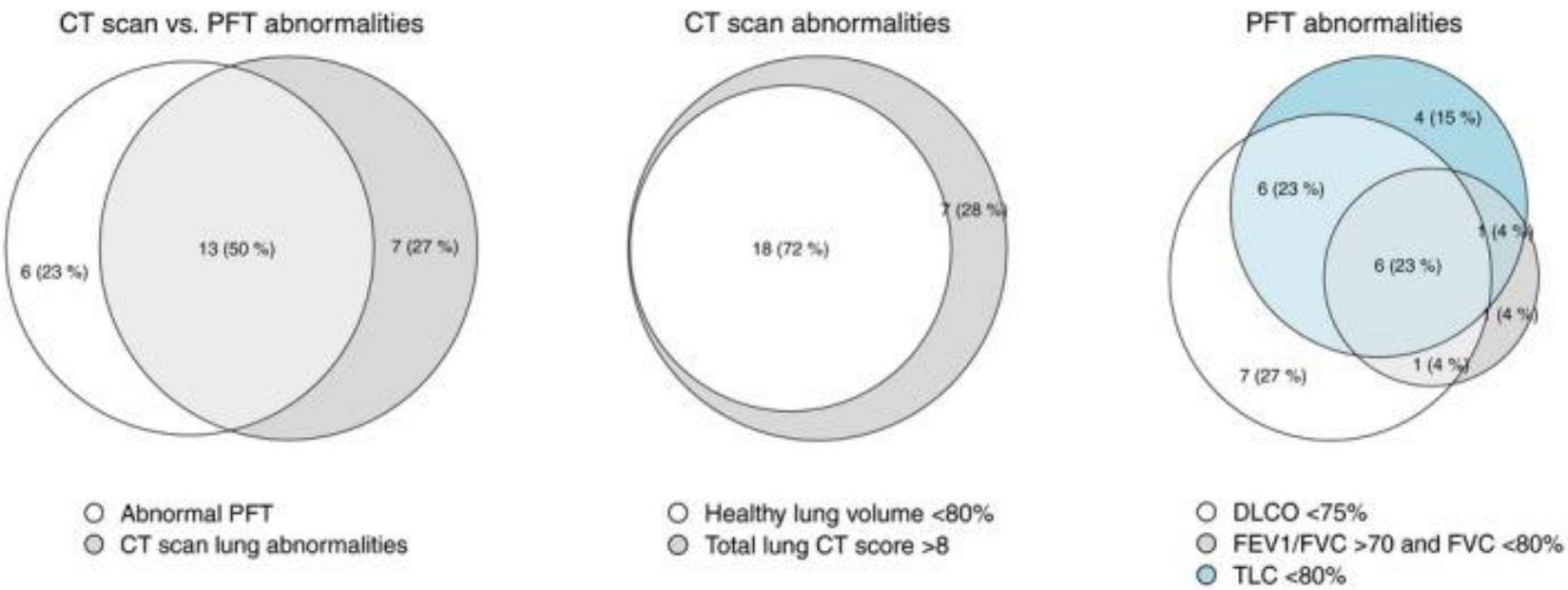

Compagnone N, Palumbo D, Cremona G, et al. Residual lung damage following ARDS in COVID-19 ICU survivors. *Acta Anaesthesiol Scand*. 2022;66(2):223-231. doi:10.1111/aas.13996

TỔNG QUAN

Một số hình thai RLCN hô hấp thường gặp COVID19

Review

Respiratory function in patients post-infection by COVID-19: a systematic review and meta-analysis

R. Torres-Castro [a, b], L. Vasconcello-Castillo [a, b], X. Alsina-Restoy [c, d], L. Solis-Navarro [a], F. Burgos [c, d, e], H. Puppo [a, b], J. Vilaró [b, f]

Giảm khả năng khuếch tán, trao đổi khí (16 -44%) Bệnh nhân nặng
Tỷ lệ khác nhau tùy vào thời điểm đanh giá sau giai đoạn cấp.

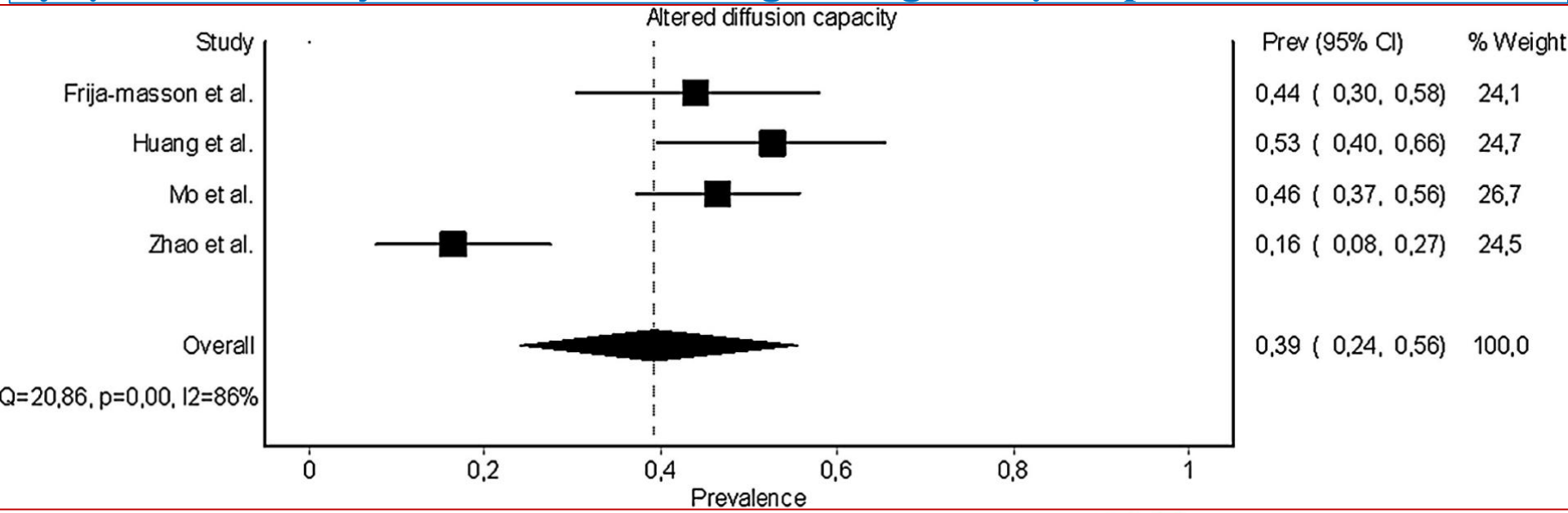

Compagnone N, Palumbo D, Cremona G, et al. Residual lung damage following ARDS in COVID-19 ICU survivors. *Acta Anaesthesiol Scand*. 2022;66(2):223-231. doi:10.1111/aas.13996

TỔNG QUAN

Một số hình thai RLCN hô hấp thường gặp COVID19

Review

Respiratory function in patients post-infection by COVID-19: a systematic review and meta-analysis

R. Torres-Castro [a, b], L. Vasconcello-Castillo [a, b], X. Alsina-Restoy [c, d], L. Solis-Navarro [a], F. Burgos [c, d, e], H. Puppo [a, b], J. Vilaró [b, f]

Rối loạn thông khí hạn chế 15% (9-22%)

Tỷ lệ khác nhau tùy vào thời điểm đanh giá sau giai đoạn cấp.

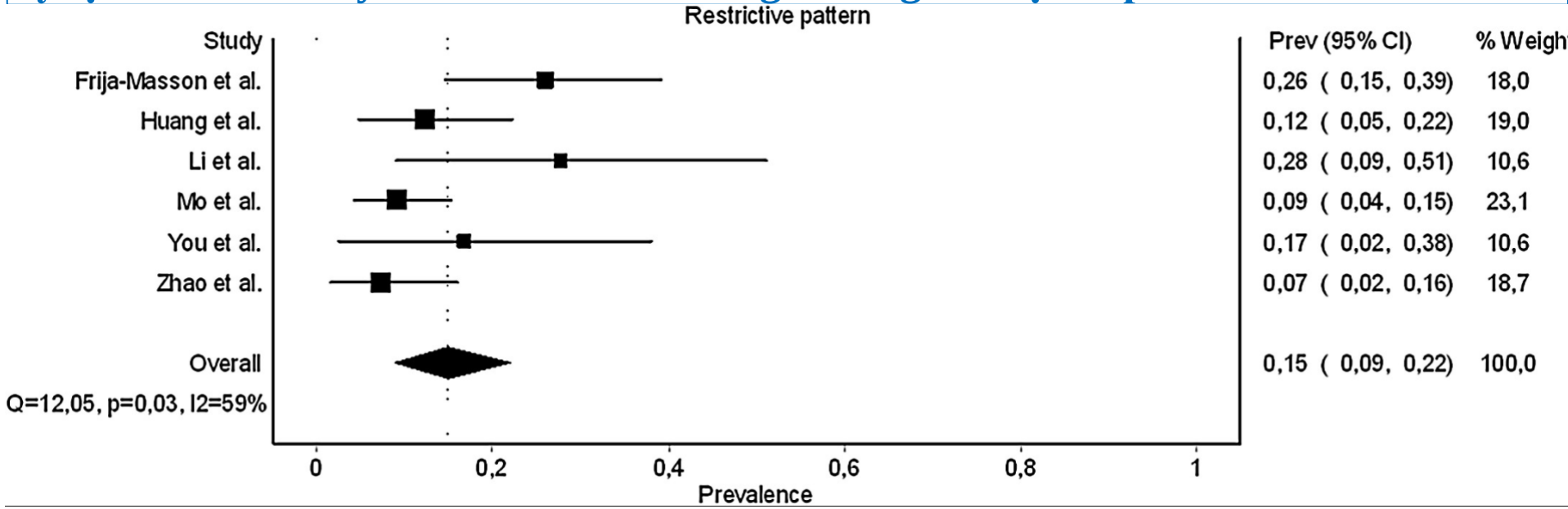

TỔNG QUAN

Một số hình thai RLCN hô hấp thường gặp COVID19

Review

Respiratory function in patients post-infection by COVID-19: a systematic review and meta-analysis

R. Torres-Castro [a, b], L. Vasconcello-Castillo [a, b], X. Alsina-Restoy [c, d], L. Solis-Navarro [a], F. Burgos [c, d, e], H. Puppo [a, b], J. Vilaró [b, f]

Rối loạn thông khí tắc nghẽn 7% (5-17%)

Thường gặp ở BN có tiền sử RLTK kiểu tắc nghẽn (COPD, Hen, TS Hút thuốc…)

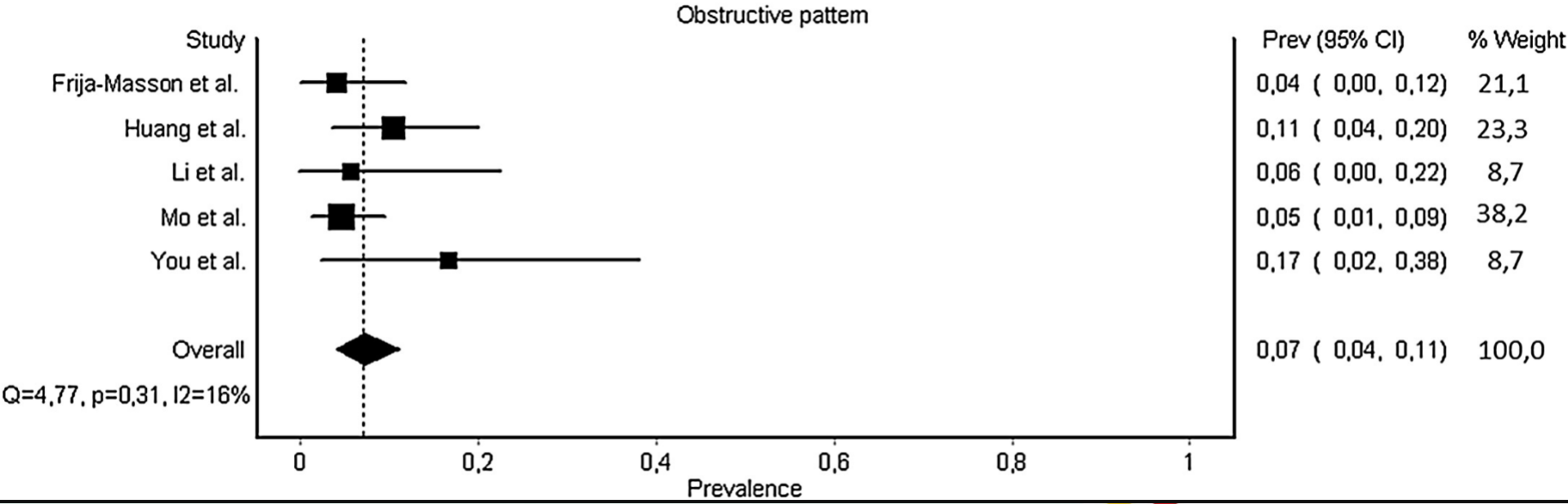

TỔNG QUAN

Yếu tố nguy cơ có RLCN hậu COVID19?

Review Article

Long COVID or post-COVID-19 syndrome: putative pathophysiology, risk factors, and treatments

Shin Jie Yong

Pages 737-754 | Received 02 Dec 2020, Accepted 26 Apr 2021, Published online: 22 May 2021

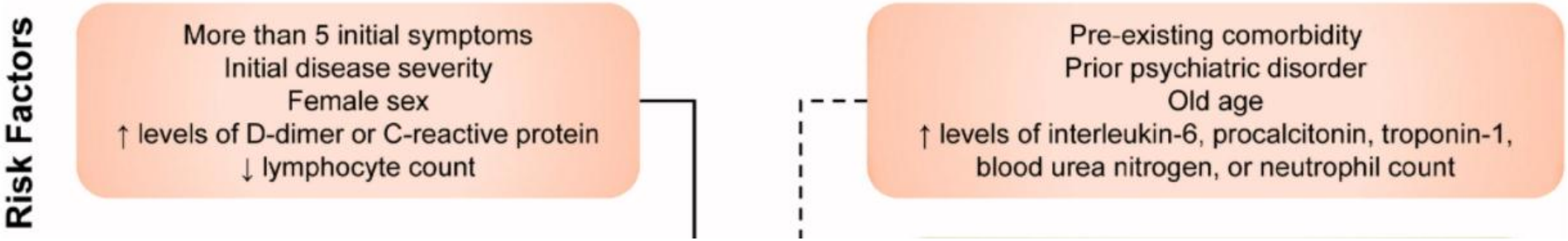

- **Mức độ nặng trong giai đoạn cấp**
- **Nữ giới.**
- **Một số marker: D-Dimer, CRP, giảm bạch cầu lympho.**

- **Bệnh nền trước đo**
- **Rối loạn tâm thần.**
- **Tuổi già.**
- **Một số marker: IL6, PCT, Trôpnin, BUN**

TỔNG QUAN

Nguyên nhân, cơ chế RLCN hậu COVID19?

Review Article

Long COVID or post-COVID-19 syndrome: putative pathophysiology, risk factors, and treatments

Shin Jie Yong

Pages 737-754 | Received 02 Dec 2020, Accepted 26 Apr 2021, Published online: 22 May 2021

- **Hậu quả của tổn thương giai đoạn cấp chưa hồi phục:**
  - ✓ Tổn thương của COVID19.
  - ✓ Do bội nhiễm, đồng nhiễm thêm.
  - ✓ Do các biến cố không mong muốn: thở máy…
- **Tổn thương phổi do tinh trạng viêm dai dẳng, rối loạn miễn dịch sau giai đoạn cấp:** Viêm phổi tổ chức hóa, Tổn thương phổi trong hội chứng MIS-C, MIS-A…
- **Tổn thương phổi tiến triển hậu COVID19: Xơ phổi tiến triển**

Một số hình ảnh tổn thương phổi hậu COVID19

HỒI PHỤC HOÀN TOÀN NHANH

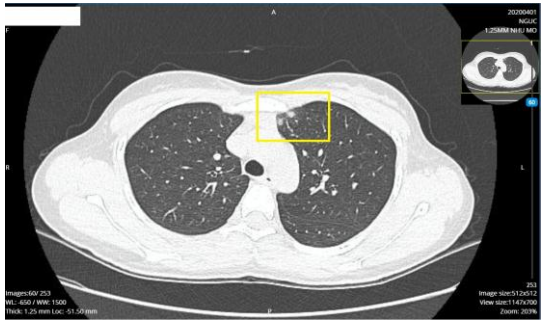

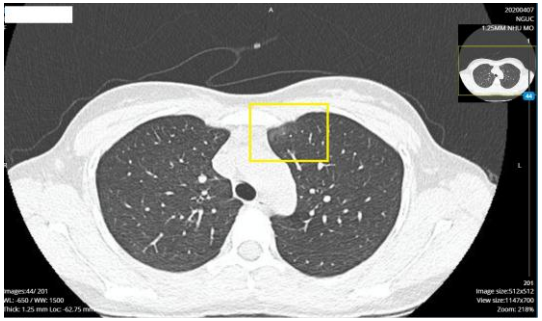

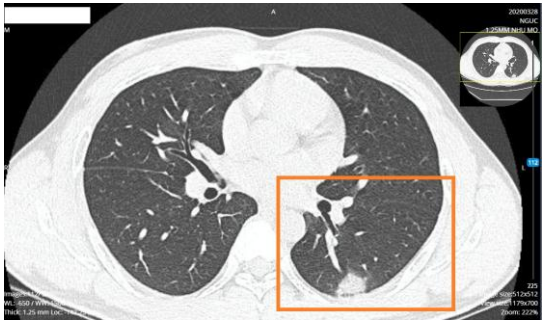

Một số hình ảnh tổn thương phổi hậu COVID19

TỔN THƯƠNG NHẸ, HỒI PHỤC CHẬM

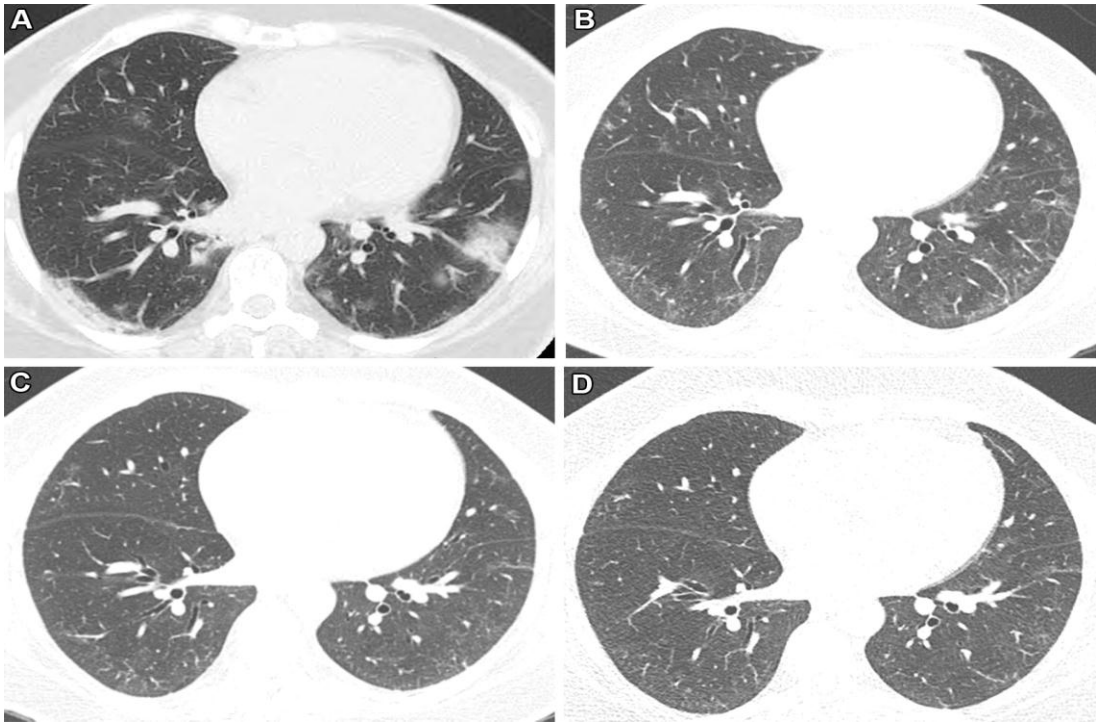

(A) CT trục khi nhập viện cho thấy sự hợp nhất dạng nốt loang lổ. Quầng mờ thủy tinh thể (GGO) hiện diện xung quanh nốt lớn nhất ở thùy dưới bên trái. Bệnh nhân sau đó đã phát triển ARDS.
(B) Hai tháng sau, việc hợp nhất đã được giải quyết với GGO vừa phải.
(C) Ba tháng sau khi nhập viện, kính mài tiếp tục được cải thiện.
(D) 11 tháng sau khi nhập viện, vẫn còn sót lại GGO nhẹ, nhưng các triệu chứng đã hết và xét nghiệm chức năng phổi bình thường

Solomon JJ. Published Online: August 10, 2021https://doi.org/10.1148/radiol.2021211396

Một số hình ảnh tổn thương phổi hậu COVID19

VIÊM PHỔI TỔ CHỨC HÓA (Organizing pneumoniae)

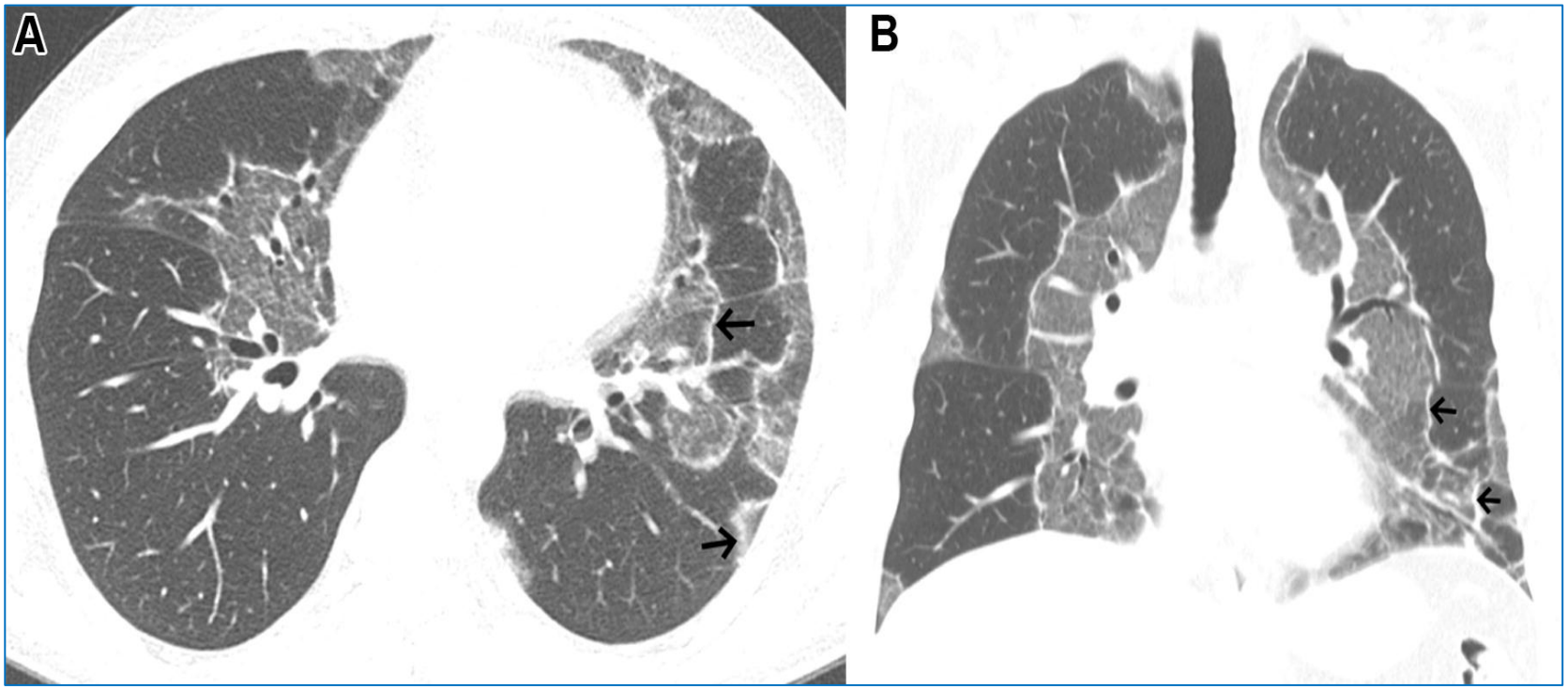

Hình 8: Hình ảnh mô tả mô hình viêm phổi tổ chức với dấu hiệu đảo san hô sau COVID-19. (A, B) Hình ảnh CT ngang và CT dọc cho thấy nhiều vùng có độ mờ kính nền được phân chia rõ ràng với viền ngoại vi mỏng (mũi tên).

Solomon JJ. Published Online: August 10, 2021 https://doi.org/10.1148/radiol.2021211396

Một số hình ảnh tổn thương phổi hậu COVID19

TẮC MẠCH PHỔI

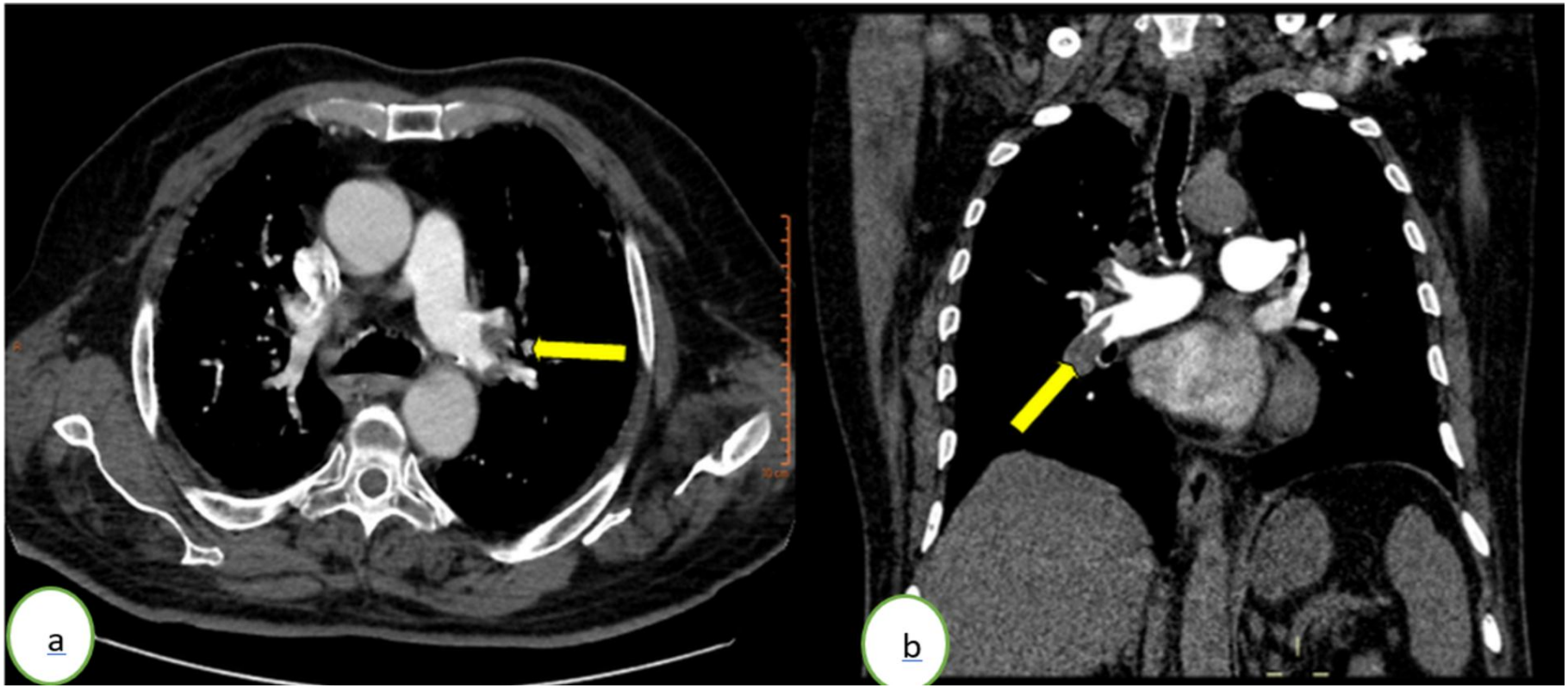

Hình ảnh MSCT cho thấy tắc động mạch phổi ở bệnh nhân 64 tuổi bị covid19 nhẹ trước đó không cần điều trị tại bệnh viện

Solomon JJ. Published Online: August 10, 2021 https://doi.org/10.1148/radiol.2021211396

Một số hình ảnh tổn thương phổi hậu COVID19

TỔN THƯƠNG XƠ NHẸ, HỒI PHỤC SAU ĐÓ

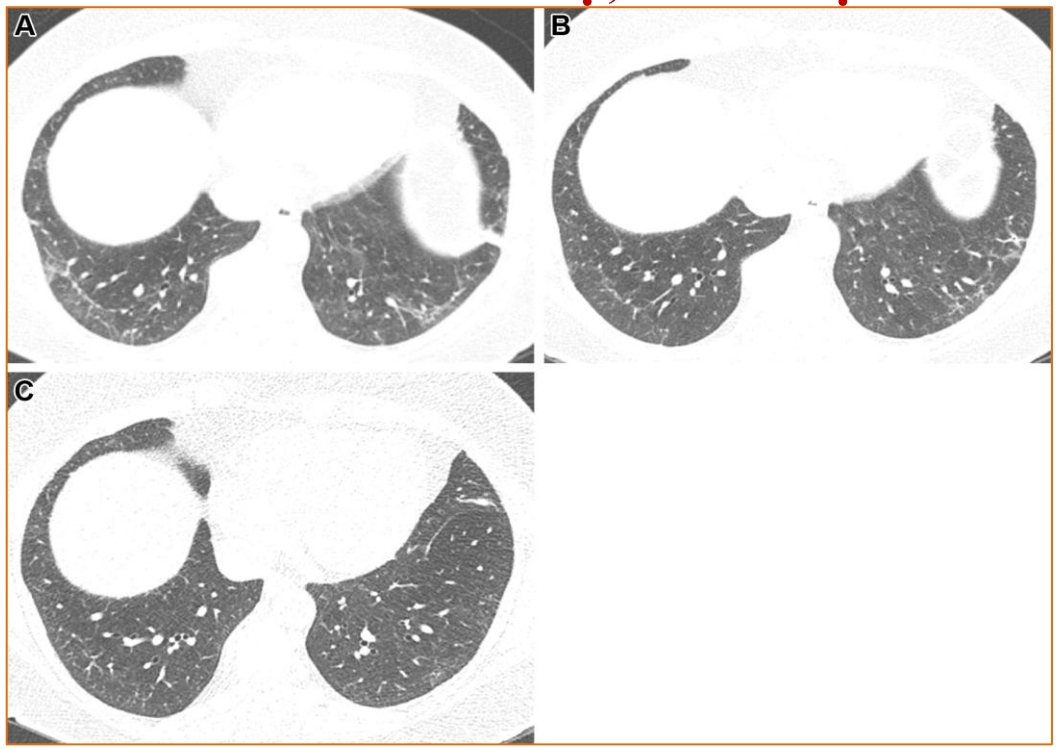

(A) CT 2 tháng sau khi nhiễm trùng cho thấy kinh mờ (GGO) với bất thường dạng lưới nhẹ và các dải dưới màng phổi. Không thấy giãn phế quản do lực kéo hoặc biến dạng kiến trúc.
(B) CT 6 tháng sau khi nhiễm trùng cho thấy sạch một phần.
(C) CT 11 tháng sau khi nhiễm trùng cho thấy sự phân giải gần như hoàn toàn, với GGO dư nhẹ. Chức năng phổi trở lại bình thường.

Solomon JJ. Published Online: August 10, 2021https://doi.org/10.1148/radiol.2021211396

Một số hình ảnh tổn thương phổi hậu COVID19

TỔN THƯƠNG XƠ PHỔI NẶNG, TIẾN TRIỂN

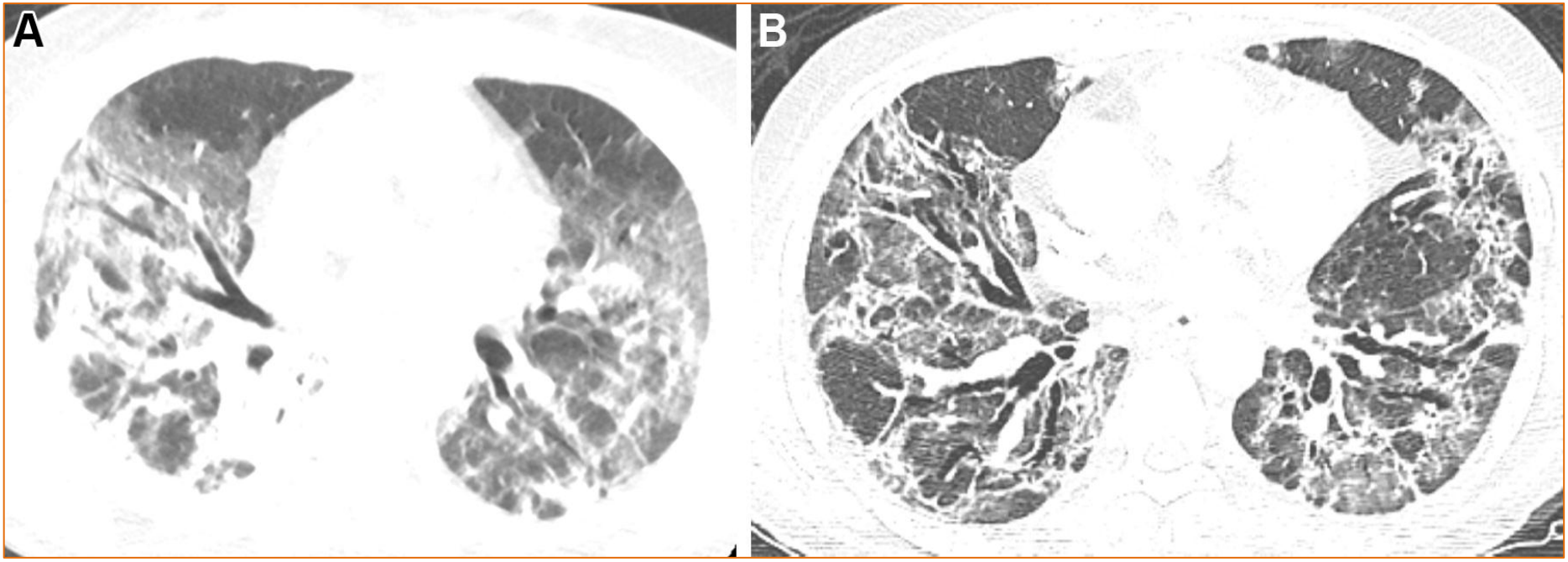

Tổn thương nặng -> Xơ nặng tiến triển. Hình ảnh một người đàn ông 54 tuổi bị hội chứng suy hô hấp cấp liên quan đến COVID-19 và chứng xơ hóa sau đó. (A) CT trục 2 tuần sau khi nhập viện cho thấy độ mờ kính nền lan tỏa (GGO) với bất thường hình lưới và giãn phế quản lực kéo ở thùy giữa bên phải, cho thấy giai đoạn tổ chức của tổn thương phổi. (B) CT trục 6 tháng sau khi nhập viện cho thấy GGO giảm nhưng giãn phế quản lực kéo rộng và biến dạng kiến trúc, gợi ý xơ hóa. Bệnh nhân vẫn có triệu chứng với chức năng phổi bị hạn chế

Solomon JJ. Published Online: August 10, 2021
https://doi.org/10.1148/radiol.2021211396

Một số hình ảnh tổn thương phổi hậu COVID19

TỔN THƯƠNG XƠ NHẸ, XƠ PHỔI TIẾN TRIỂN SAU ĐÓ

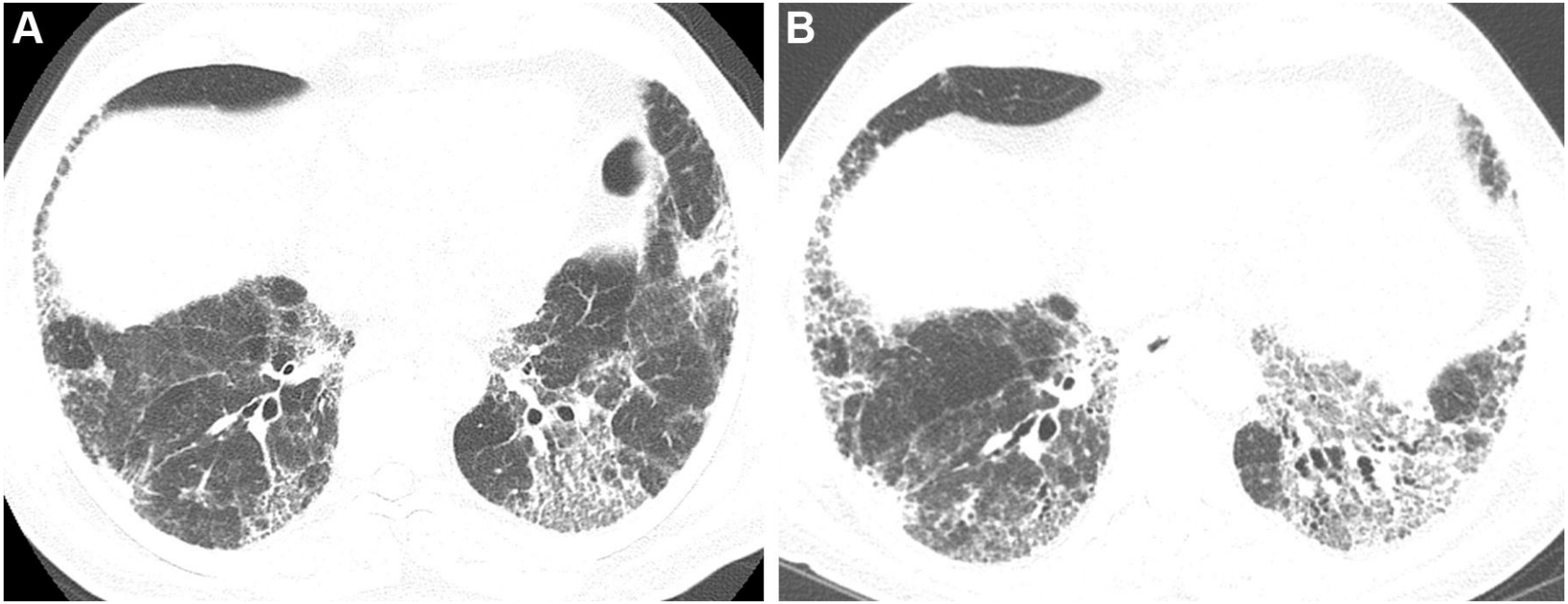

Hình ảnh cho thấy quá trình xơ hóa tiến triển sau COVID-19 ở một người đàn ông 64 tuổi. Bệnh nhân bị nhiễm trùng COVID-19 tương đối nhẹ không cần chăm sóc đặc biệt tại đơn vị chăm sóc đặc biệt, nhưng sau đó bị khó thở tiến triển. **(A)** CT 6 tuần sau khi nhiễm cho thấy bất thường dạng lưới vừa phải với giãn phế quản do lực kéo. **(B)** CT trục thu được 6 tháng sau đó cho thấy bất thường hình lưới tiến triển và giãn phế quản lực kéo. Bệnh nhân khó thở tiến triển và suy giảm chức năng sinh lý.

Solomon JJ. Published Online: August 10, 2021 https://doi.org/10.1148/radiol.2021211396

TIẾP CẬN BỆNH NHÂN CÓ RLCN HÔ HẤP HẬU COVID19

- **Đối tượng cần được khám đanh giá hô hấp hậu COVID19:**
  - ✓ Bệnh nhân có nguy cơ cao có RLCN hô hấp hậu COVID19.
  - ✓ Tiền sử mắc Covid19 và có các biểu hiện RLCN hô hấp mới.
- **Thời điểm:**
  - ✓ Các bệnh nhân nguy cơ cao nên được tái khám lại ít nhất một lần trong vòng 3 tháng kể từ khi xuất viên.
  - ✓ Khi có biểu hiện RLCN hô hấp:

TIẾP CẬN ĐÁNH GIÁ BỆNH NHÂN RLCN HÔ HẤP HẬU COVID19

MỤC ĐÍCH TÁI KHÁM HẬU COVID

- Phát hiện, đánh giá mức độ, tiến triển các RLCN hô hấp hậu COVID19, mức độ ảnh hưởng đến hoạt động hậu COVID19 để có kế hoạch tập phục hồi chức năng hô hấp cũng như can thiệp điều trị phù hợp.
- Tìm và giải quyết các nguyên nhân gây RLCN hô hấp hậu COVID19 có thể khắc phục được để can thiệp điều trị kịp thời, ngăn ngừa tiến triển nặng.

TIẾP CẬN ĐÁNH GIÁ BỆNH NHÂN RLCN HÔ HẤP HẬU COVID19

Khám lâm sàng

- Đánh giá ảnh hưởng hô hấp hậu covid19 đến khả năng sinh hoạt.
- Biểu hiện và mức độ các RLCN hô hấp hiện có (bảng điểm Burg).
- Còn biểu hiện phản ứng viêm, hay bội nhiễm: sốt?

Thăm dò cận lâm sàng

- **Xét nghiệm máu:**
  - ✓ Đánh giá viêm: BC, CRP, Ferritin, máu lắng, PCT…
  - ✓ Đánh giá đông máu: D-dimer
  - ✓ Các rối loạn miễn dịch khác..
- **Chẩn đoan hình ảnh:**
  - ✓ X.quang phổi
  - ✓ CT hoặc MSCT
  - ✓ Siêu âm: tim mạch
  - ✓ Nội soi, sinh thiết khi cần.
- **Đo chức năng hô hấp.**

TIẾP CẬN ĐÁNH GIÁ BỆNH NHÂN RLCN HÔ HẤP HẬU COVID19

Thang Borg được sửa đổi để đánh giá cường độ khó thở hoặc mệt mỏi

0	Không có gì đâu
0,5	Rất, rất nhẹ (chỉ đáng chú ý)
1	Rất mỏng
2	Slight (ánh sáng)
3	Vừa phải
4	Hơi nghiêm trọng
5	Nặng (nặng)
6	
7	Rất nghiêm trọng
số 8	
9	
10	Rất, rất nghiêm trọng (tối đa)

NGUYÊN TẮC CHUNG

- Can thiệp dựa trên loại, mức độ và nguyên nhân các RLCN hô hấp của bệnh nhân.
- Tối ưu hóa các biện pháp điều trị bệnh nền, rối loạn chức năng cơ quan khác kèm theo.

BIỆN PHÁP PHỤC HỒI CHỨC NĂNG HÔ HẤP VÀ VẬN ĐỘNG

Các bài tập thở có thể giúp giảm khó thở [1]

Bài tập thở mím môi:
▪ Ngồi thẳng lưng hoặc hơi ngả ra sau, thư giãn cơ cổ và vai.
▪ Hóp miệng lại, hít vào bằng mũi trong 2 giây, như thể đang ngửi một bông hoa.
▪ Thở ra từ từ (trong 4 giây nếu có thể) bằng cách mím chặt môi, như thể đang thổi nến sinh nhật.
▪ Lặp lại chu kỳ hít vào và thở ra trong 2 phút, vài lần mỗi ngày và khi cần thiết.
Bài tập thở sâu:
▪ Ngả người trên giường hoặc trên ghế sofa với một chiếc gối kê dưới đầu và đầu gối của bạn. Nếu không thể ngả lưng, bạn có thể thực hiện thao tác này khi ngồi thẳng lưng.
▪ Đặt một tay lên bụng, tay kia đặt trên ngực.
▪ Từ từ hít vào bằng mũi; để phổi của bạn được lấp đầy không khí, cho phép bụng của bạn tăng lên. (Bàn tay trên bụng nên di chuyển nhiều hơn tay trên ngực.)
▪ Thở ra bằng mũi và khi bạn thở ra, cảm thấy bụng của bạn thấp hơn.
▪ Lặp lại chu kỳ hít vào và thở ra từ 2 đến 5 phút vài lần mỗi ngày và khi cần thiết.

BIỆN PHÁP ĐIỀU TRỊ ĐẶC HIỆU THEO NGUYÊN NHÂN

- **Corticosteroid:**
  - ✓ **Viêm phổi tổ chức hóa,**
  - ✓ **Tổn thương phổi kẽ tiến triển,**
  - ✓ **MIS-C…**

ANNALS OF THE AMERICAN THORACIC SOCIETY™
formerly Proceedings of the American Thoracic Society®

Ann Am Thorac Soc. 2021 May; 18(5): 799–806.
doi: 10.1513/AnnalsATS.202008-1002OC

PMCID: PMC8086530
PMID: 33433263

Persistent Post–COVID-19 Interstitial Lung Disease. An Observational Study of Corticosteroid Treatment

BIỆN PHÁP ĐIỀU TRỊ ĐẶC HIỆU THEO NGUYÊN NHÂN

- **Thuốc điều trị ngăn ngừa xơ phổi:**
  - ✓ **Perfenidol?**
  - ✓ **Nintedanib ?**

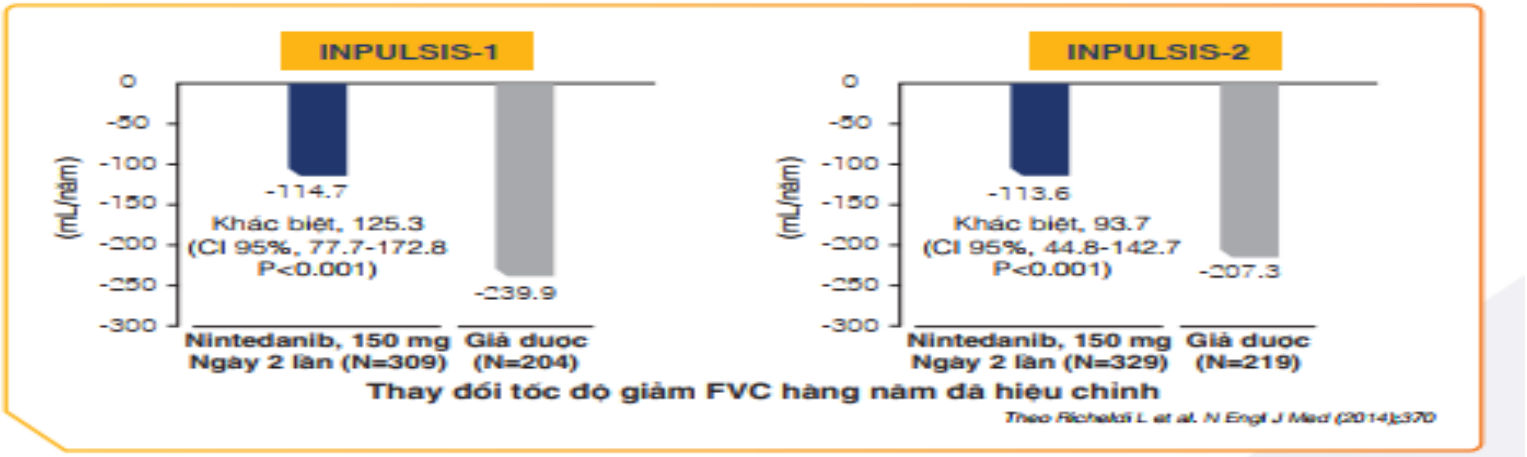

Thay đổi tốc độ giảm FVC hàng năm đã hiệu chỉnh

Theo Richeldi L et al. N Engl J Med (2014);370

ĐIỀU TRỊ HỖ TRỢ VÀ TRIỆU CHỨNG

- Oxy liệu pháp:
- Điều trị giảm ho.
- Điều trị đau tức ngực.
- …

TRÂN TRỌNG CẢM ƠN!